

To: 5.1.2e 5.1.2e [redacted]@rivm.nl]
From: 5.1.2e [redacted]
Sent: Wed 9/30/2020 2:21:11 PM
Subject: RE: Herpes zoster en COVID-19?
Received: Wed 9/30/2020 2:21:28 PM
[image003.png](#)
[image004.png](#)

Ja, dit is een mogelijk bijzonder virus, het doet mogelijk iets met je immuun systeem wat andere virussen minder doen...
interesting

Van: 5.1.2e [redacted]
Verzonden: woensdag 30 september 2020 15:04
Aan: 5.1.2e [redacted]@fo.nl'
Onderwerp: FW: Herpes zoster en COVID-19?

Ter info.

From: 5.1.2e [redacted] <5.1.2e [redacted]@nhg.org>
Sent: woensdag 30 september 2020 12:43
To: 5.1.2e [redacted] <5.1.2e [redacted]@rivm.nl>
Cc: 5.1.2e [redacted] <5.1.2e [redacted]@nhg.org>
Subject: Herpes zoster en COVID-19?

Beste 5.1.2e [redacted]

Graag willen we jullie informeren over een mail die een huisarts ons stuurde. Zij vermoedt dat er een relatie is tussen COVID-19 en herpes zoster. Zij heeft in korte tijd meerdere kinderen gezien met herpes zoster, wat vrij uitzonderlijk is, en meerdere van haar collega's ook. Haar belangrijkste opmerkingen hierbij zijn:

- Ik denk dat wij als artsen in Nederland hier allemaal alert op moeten zijn.
- En mogelijk is dit een reden om de indicatie voor een covid test aan te passen.

Ik zag dat er over dit onderwerp enkele artikelen zijn gepubliceerd. In jullie LCI richtlijn COVID-19 staat onder andere: "Ook huidafwijkingen die enkele keren zijn beschreven zijn: generaliseerd maculair of maculopapulair exantheem (morbilliform), papulovesiculaire uitslag (blaasjes), urticaria, pijnlijke acra met rood/paarse papels (gelijkend op pernio's ofwel wintertenen), livedo reticularis laesies en petechiae (Sachdeva et al.)."

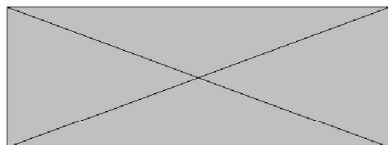
De papulovesiculaire uitslag (blaasjes) worden hier dus al wel in genoemd.

Mogelijk horen jullie dit meer en willen jullie er iets mee. Vandaar dat we de mail ter informatie naar jullie sturen. Haar volledige email heb ik hieronder geplakt.

Met vriendelijke groet,

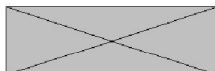
5.1.2e [redacted],
[redacted]
5.1.2e [redacted]

Werkzaam: [redacted] 5.1.2e [redacted]
088 5.1.2e [redacted]



Domus Medica
Mercatorlaan 1200
3528 BL Utrecht

www.nhg.org
www.thuisarts.nl



Haar volledige mail:

Graag wil ik een opmerkelijk feit delen.

De afgelopen week zag ik 3 kinderen (tussen de 7 en 11) met een herpes zoster infectie op mijn spreekuur. Allemaal een infectie op de romp.

Ik heb in mijn loopbaan als huisarts niet eerder herpes zoster gezien bij een kind. Ik vond de eerste diagnose al vreemd, bij de 2e ging ik een associatie met COVID19 leggen en bij de derde leek het mij wel erg verdacht voor een uiting van COVID 19. Geen van deze kinderen had hoest klachten.

Dezelfde avond werd er nog een kind van 3,5 jaar gezien op de HAP met herpes zoster.

In de "telegram app" vroeg ik collega's of zij dit ook hadden gezien. Binnen een half uur werden er door collega's nog 7 gevallen gemeld van opvallende vormen van een herpes infectie. De de afgelopen week werd door collega's 3 maal bij kinderen herpes gezien, waarvan 2 maal bij een baby. Enkele maanden geleden had een collega herpes zoster gezien op een aantal uitzonderlijke locaties bij volwassenen.

Op de site van de WHO staat een artikel over Corona virus en herpes uit mei 2020.

<https://pesquisa.bvsalud.org/global-literature-on-novel-coronavirus-2019-ncov/resource/en/covidwho-343270>

"We are here by suggesting that the clinical presentation of HZ at the time of the current pandemic even in patients giving mild or no suggestive history of upper respiratory symptoms should be considered as an alarming sign for a recent subclinical SARS CoV2 infection."

Zoals ook in het artikel wordt gesuggereerd, heb ik een sterk vermoeden dat deze vormen van herpes/ herpes zoster geassocieerd zijn met COVID19.

Deze uitingsvorm is momenteel onder Nederlandse artsen niet algemeen bekend.

Gezien de huidige/ aankomende tweede Corona golf, die mogelijk toch een ander gezicht gaat hebben dan de eerste golf, lijkt het mij van groot belang dat alle artsen Corona goed kunnen herkennen. Dat we weten wie we moeten isoleren. Het lijkt mij van groot belang dat ook deze (mogelijke) verschijningsvorm verder onderzocht wordt en bekendheid krijgt.

Ik denk dat wij als artsen in Nederland hier allemaal alert op moeten zijn.

En mogelijk is dit een reden om de indicatie voor een covid test aan te passen.

-- Dit Bericht kan informatie bevatten die niet voor u is bestemd. Indien u niet de geadresseerde bent of dit bericht abusievelijk aan u is toegezonden, wordt u verzocht dat aan de afzender te melden en het bericht te verwijderen. Het Nederlands Huisartsen Genootschap aanvaardt geen aansprakelijkheid voor schade, van welke aard ook, die verband houdt met risico's verbonden aan het elektronisch verzenden van berichten. This message may contain information that is not intended for you. If you are not the addressee or if this message was sent to you by mistake, you are requested to inform the sender and delete the message. The Dutch College of General Practitioners accepts no liability for damage of any kind resulting from the risks inherent in the electronic transmission of messages.